Lane Medical Library

STANFORD UNIVERSITY
15
MAR
1939
LIBRARY

Aus der Chirurgischen Universitätsklinik Heidelberg.
(Direktor: Prof. Dr. M. Kirschner)

Über einen Fall von traumatischer Herzruptur durch stumpfe Gewalt.

Inaugural-Dissertation

zur

Erlangung der Doktorwürde in der gesamten Medizin

der

Hohen Medizinischen Fakultät

der

Ruprecht-Karls-Universität zu Heidelberg

vorgelegt von

Eberhard Kühne

aus Wriezen

1938

Buchdruckerei Richard Mayr. Würzburg.

Gedruckt mit Genehmigung der Med. Fakultät
Heidelberg

Referent: Dozent Dr. habil. Stör

Dekan: Prof. Dr. H. Runge

Die Verletzungen des Herzens verdienen wegen der Bedeutung dieses Organes besondere Beachtung. Im Gegensatz zu Kriegszeiten spielen in Friedenszeiten die stumpfen Verletzungen des Herzens, also die Rupturen, die größere Rolle. Sie scheinen zwar bei flüchtiger Betrachtung im Frieden zurückzutreten, genauere Untersuchungen ergaben jedoch, daß ihr Anteil an der Gesamtzahl der Herzverletzungen recht beträchtlich ist. So wies Hallermann nach, daß mehr als ein Viertel aller durch stumpfe Gewalt hervorgerufenen Brustverletzungen mit Herzverletzungen aller Art einhergehen. In gleichem Maße wie dem Chirurgen liegt dem gerichtlichen Mediziner an der Klärung von Herzverletzungsfällen, in denen recht häufig forensische Momente eine nicht zu unterschätzende Rolle spielen. In Zusammenarbeit mit dem pathologischen Anatomen ist in tödlich verlaufenen Fällen die unfallmedizinische Seite zu betrachten und eine Entscheidung über die Bedeutung des verletzenden Momentes im Vergleich zu dem Zustand des Herzens des Betroffenen herbeizuführen.

Von den Kriegsverletzungen sind unter den stumpfen Gewalten die Prellschüsse zu erwähnen, bei denen beispielsweise durch versprengte Handgranaten- und flugmüde Geschoßteile hervorgerufene intrathorakale Erschütterungen und Verletzungen womöglich ohne jede Verletzung des knöchernen Thorax in kurzer Zeit zum Tode führen. In solchen Fällen handelt es sich hier und da mit größter Wahrscheinlichkeit um eine Herzruptur. Eine andere Gruppe bilden die im Krieg zum ersten Male in größerer Zahl beobachteten Herzverletzungen bei abstürzenden Fliegern, deren auffälligste Form außer Rupturen aller Art der Abriß von den großen Gefäßen ist. Die Bedingungen des Kampfes bringen es mit sich, daß nur in den seltensten Fällen Herzverletzungen chirurgisch versorgt werden können. Dagegen sind chirurgische Behandlungen von Herzverletzungen unter friedensmäßigen Bedingungen mit Erfolg durchgeführt worden. Hier spielen weniger die leichter zu diagnostizierenden penetrierenden als die durch stumpfe Gewalt erzeugten Rupturen eine beachtenswerte Rolle. Als auslösende Gewalten sind Stock-

hiebe, Huf- und Faustschläge, Kurbelstöße, abspringende Holz- und Metallstücke, Abstürze, Verschüttungen, Überfahrenwerden, Aufschlagen auf harte stumpfe Gegenstände und ähnliche Einwirkungen bekannt. Von der Wucht der einwirkenden stumpfen Gewalt und der Beschaffenheit des getroffenen Organes hängt die Art und die Ausdehnung der gesetzten Körperschädigung ab. Da bei den Herzrupturen die Größe der Gewalt nicht im rechten Ausmaß zur Größe der Verletzungen steht, hat man bei allen Thoraxverletzungen mit der Möglichkeit einer Herzruptur zu rechnen. Da zur Beurteilung solcher Verletzungen die Kenntnis jedes Einzelfalles wertvoll ist, soll nachfolgend ein in der Klinik beobachteter Fall von Herzruptur beschrieben werden.

Ein mittelgroßer 62jähriger Mann in reduziertem Ernährungszustand wird tief bewußtlos in die Klinik eingeliefert. Er sieht verfallen aus. Die Pupillen sind reaktionslos. Am Hinterkopf befindet sich eine blutende dreimarkstückgroße Hautwunde mit unscharfen Rändern. Der knöcherne Schädel selbst ist intakt. Der Thoraxbefund ergibt unregelmäßige und oberflächliche Atmung. In der linken Medioclavicularlinie wird die Gegend der sechs unteren Rippen inspiratorisch eingezogen. Die am Sternum ansetzende Rippenhälfte ist jeweils scharf abgesetzt. Bis zur Schulterblattmitte links massive Dämpfung, Atemgeräusch ist aufgehoben. Rechts normaler Klopfschall. Das Abdomen ist weich, Klopfschall normal, keine Flankendämpfung. Radialispuls ist nicht zu fühlen. Der Kranke bekommt sofort eine Traubenzuckerinfusion — 800 ccm — mit Coramin und Ephedrin zur Bekämpfung des Shocks. Daraufhin bessert sich der Puls, er wird wieder fühlbar, die Atmung wird gleichmäßiger. Bei Probepunktion des linken Pleuraraumes etwas vor der vorderen Axillarlinie wird Blut aspiriert. Der Kranke erholt sich vorübergehend. Er spricht wirr. Plötzlich kommt es zu schnarchender Atmung. Bevor irgendwelche weiteren diagnostischen Maßnahmen ergriffen werden können, tritt unter Verschlechterung des Pulses der Tod ein. Die Zeitspanne zwischen Unfall und Tod betrug weniger als zwei Stunden.

Obduktionsbefund: Sektionsprotokoll in gekürzter Form. Frakturzeichen der 5. bis 8. linken Rippe. Die Sektion des Schädels ergab außer der klinisch festgestellten Wunde keine Verletzung. Hals-

und Brustorgane: Brusthöhle: Bei Eröffnung der Brusthöhle findet sich im linken Pleuraraum hämorrhagische, teilweise geronnene Flüssigkeit (1500 ccm). Die Lungen sind nicht verletzt. Die rechte Lunge ist in Oberfläche und Schnitt ohne Besonderheiten. Die linke Lunge ist atelektatisch, verkleinert. Keine Anspießung.

Herzsektion: Das Herz ist etwas größer als die rechte Faust der Leiche. Der Herzbeutel enthält keine Flüssigkeit. Die Innenfläche ist spiegelnd glänzend. Im Bereich des linken Vorhofs ungefähr gerade an der Umschlagstelle des Perikards findet sich ein Herzbeutelriß von den Maßen 6×4 cm. Man sieht noch einige Bindegewebsbrücken, sodaß man den Eindruck eines gefensterten Risses gewinnt. Das linke Herzohr ist vollkommen durch das Herzbeutelloch zu sehen. Unmittelbar an der Rißkante anschließend zeigt der Herzbeutel eine deutliche Durchblutung. Der rechte Ventrikel ist an der Spitze hämorrhagisch verfärbt. Die Blutungen liegen subepikardial entlang der Kante der Herzspitze. Annähernd in der Mitte des rechten Ventrikels findet sich ein quer verlaufender Riß von 5 cm Länge und einer Rißweite, die zwischen 1,2 cm und 0,5 cm schwankt. Etwas unterhalb des Querrisses befindet sich eine pfennigstückgroße durchblutete Stelle. Das subepikardiale Fettgewebe ist über die Norm stark entwickelt. Es umgibt den Muskel in Form einer Fettschicht, die an den dicksten Stellen 6 mm mißt, während die dünnste Stelle 1,8 mm stark ist. Die Dicke des Herzmuskels ist stark wechselnd, dickste Stelle 6 mm, dünnste 2,5 mm. An der Stelle des Einrisses ist der Herzmuskel papierdünn, sodaß nach Abzug von 1,8 mm Fettschicht für die Faserschicht noch 1 mm Dicke bleibt. Der Riß verläuft quer durch den Muskel, hat an der Innenfläche kleinste Trabekel ein- und auch einen Papillarmuskelast abgerissen. Die Außenfläche des Risses springt auf das Kammerseptum über und hat dort die ganze Muskelwanddicke durchbrochen. An der Einrißstelle sind die Ränder ziemlich glatt, während die Übergänge nach dem Septum hin eine deutliche Zerfetzung der Ränder erkennen lassen. Der rechte Vorhof ist nicht erweitert, das Foramen ovale ist geschlossen. Die Pulmonalis zeigt keine Besonderheit. Die Taschenklappen sind o. B. Die Tricuspidalklappe zeigt mit Ausnahme des oben erwähnten eingerissenen Papillarmuskelastes keine Veränderungen. Der linke Vorhof ist nicht verändert. Die linke

Kammer ist geringgradig in der Wand verdickt. Der Schnitt in die Kammerwandung läßt keine Schwielen erkennen. Die Mitralis zeigt zarte Klappenränder ohne Auflagerungen. Die Segelklappen der Aorta sind zart, die Innenhaut der Aorta läßt vereinzelt kleine beetartige Einlagerungen erkennen. Die größeren von der Aorta abgehenden Gefäße zeigen keinen pathologischen Befund. Die Kranzgefäße sind frei, die Wandung ist zart. Lediglich am ramus descendens anterior ist an der Übergangsstelle in den muskulären Teil eine gelbliche Wandverdickung zu erkennen.

Die Sektion der übrigen Organe ergibt keine wesentlichen Momente.

Mikroskopisch ist Emphysem, Oedem und massive Fettembolie der Lungen feststellbar. Die Untersuchung des Herzens bietet folgendes Bild: 1. Hämorrhagisch infarcierte Partie an der rechten Herzkantenunterfläche am Übergang in die Herzspitze: rote Blutkörperchen zwischen den Herzmuskelfasern. Starke Wucherung des subepikardialen Fettgewebes mit Auseinanderdrängen der Fasern, ganz vereinzelt Faserverfettung. Braune Atrophie der Muskelfasern. 2. Durchblutete Stelle unterhalb der Rißfläche: Streifige und fleckförmige Durchblutung reichlich vorhanden im subepikardialen Fettgewebe. Keine Hämosiderinbildung. 3. Rupturstelle: Ein Schnitt parallel zum Rißverlauf zeigt starke Zerreißung der Muskelfasern, teilweise einfache Kontinuitätstrennung, teilweise auch Aufsplitterung. An einer Stelle ist die Unordnung des Fasersystems auffallend, man könnte an eine Wirbelbildung denken. Daraus ist die sekundäre Wühlarbeit des Blutes zu ersehen. Daneben finden sich Stellen, an denen die Färbbarkeit der Muskelfasern sich nach der Seite der Eosinophilie hin differenziert, die Kerne schimmern nur noch. Auch hier fällt die Unordnung der Fasern auf. Es handelt sich um kleinere Schwielenfelder, vor allem perivasculär gelegen, die dann an einer Stelle unmittelbar im Bereich der Rißaußenfläche zu einem größeren Schwielenfeld zusammengeflossen sind. Daneben ist das subepikardiale Fettgewebe wie an anderen Stellen stark gewuchert. In der allernächsten Umgebung des Schwielenfeldes ist eine Ansammlung von Rundzellen zu sehen. Es sind Leukocyten mit vorwiegend neutrophiler Granulierung, vereinzelt auch Lymphocyten und Plasmazellen und ganz wenige eosinophile Leukocyten.

Die an dieser Stelle durch stärkere Fettgewebswucherung weit auseinandergedrängten Fasersysteme lassen den Zwischenraum teilweise ganz mit Entzündungszellen ausgefüllt erkennen. Am Rande des Schwielenbezirks liegen braunschollige Pigmentkörner. An anderen Stellen sieht man keine Rundzellenansammlung mehr. In den der Rißstelle ferner liegenden Partien besteht keine Störung der Architektonik der Muskelfasern. In nach van Gieson gefärbten Schnitten erscheinen die Schwielenfelder rötlich, auch perivasculär treten die Bindegewebssubstitute besser hervor.

Der Querschnitt der Rißoberfläche zeigt wiederum eine starke Wucherung des subepikardialen Fettgewebes, daneben in das Interstitium eingewühlt breite Lager von roten Blutkörperchen. Die Faserpartien sind fetzig gespalten, man sieht auch Zerreißung kleinster Gefäßwandungen. Keine Entzündung. Kernanschnitte können hier normalen Kernformen gegenüber Kernvariationen vortäuschen. Die Eisenfärbung hatte ein negatives Ergebnis. Die Kranzgefäße zeigen eine Verdickung der Intima und eine feintropfige Verfettung, besonders deutlich an der Grenze zwischen Intima und Elastica interna. Vom Herzbeutel wurden Teile aus dem Rand der Rißstelle untersucht. Man sieht eine Zerreißung der Bindegewebsfasern, eine breite hyaline Schicht mit zerteilten Faserbündeln. Vereinzelt sind in die Grenzschicht zwischen äußerem und innerem Herzbeutelblatt Leukocyten ausgetreten. Das Sudan III-Präparat zeigt feintropfige Verfettung, das Fett ist in die Herzbeutelblätter eingewuchert.

Nach Aufführung des klinischen und des pathologisch-anatomischen Befundes rundet die Schilderung des Unfalls selbst das Bild. Der Unfallhergang ließ sich nach Ortsbesichtigung und Angaben von Hausbewohnern rekonstruieren: Sturz von der Treppe. Der Mann kam in angetrunkenem Zustand nach Hause. Um in seine Wohnung zu gelangen, mußte er eine steile Treppe hinaufgehen. Als er 6 bis 8 Stufen von je etwa 20 cm Höhe erstiegen hatte, verlor er anscheinend das Gleichgewicht und geriet ins Fallen. Dabei drehte er sich um etwa 90 Grad. Im Augenblick des Falles setzte sich diese Drehung weiter fort, sodaß die Frontalseite der führende Teil wurde. Mit der linken Brustseite, ganz nahe am Sternum, schlug er auf den kugelförmigen Knopf des untersten Pfostens des Treppengeländers mit derartiger Wucht auf, daß der gußeiserne Pfosten

an einer verdünnten Stelle in 20 cm Höhe abbrach. Der Anprall an den Pfosten hemmte den Fall der linken Körperhälfte, die rechte fiel somit schneller und übernahm die Führung, sodaß der Körper eine weitere Drehung machte und schließlich auf den Rücken zu liegen kam. Die an und für sich bedeutungslose Kopfverletzung bestätigt den geschilderten Hergang des Sturzes, denn in der letzten Phase des Falles streifte der Hinterkopf die scharfe Kante eines steinernen Wandvorsprunges.

Der makroskopische Befund und die genaue histologische Untersuchung des Herzens stellen die Grundlage für die Erklärung des Zustandekommens der Ruptur dar. Nur selten ist in der Literatur auf die histologische Bearbeitung derartiger Fälle eingegangen worden, obwohl L u f t 1903 dazu einen wesentlichen Anstoß gab. Meist hat man sich mit der Tatsache der Ruptur als solcher begnügt. Erwägungen über die Mechanik der traumatischen Ruptur führten zu einer nach den verschiedensten Gesichtspunkten ausgerichteten Gruppeneinteilung. Eine eingehendere Würdigung erfuhr von vornherein nur die Spontanruptur, weil ihr häufig klinisch erfaßte Erscheinungen vorausgingen, deren Unterlegung durch das Ergebnis der pathologisch-anatomischen Untersuchung das Bild rundeten. Man erwartete stets einen pathologisch veränderten Herzmuskel mit einem locus minoris resistentiae vorwiegend im linken Ventrikel. Diese Art der Ruptur kommt bei einfacher Erhöhung des Innendrucks ohne äußere Einwirkung zustande und stellt den Endeffekt einer Dauerschädigung des Herzmuskels dar.

Der angeführte Fall läßt, auf dem histologischen Befund fußend, die Vermutung aufkommen, daß es sich um eine Spontanruptur handeln könnte, die bei der Anstrengung des Treppensteigens zustande kam, daß der Mann erst daraufhin die Treppe hinunterfiel und der Herzbeutelriß und die übrigen Veränderungen sekundärer Art sind. Diese Annahme steht jedoch in Widerspruch zu den Kenntnissen über die Spontanruptur sowie zu den ganz auffälligen Beziehungen zwischen Aufschlagstelle an der rechten Herzkante, der Rupturstelle im rechten Ventrikel und der Rupturstelle des Herzbeutels, schließlich zu der Einwirkung des Traumas schlechthin. Die Bedeutung der primären Herzmuskelschädigung im Sinne einer interstitiellen Myokarditis für die Ruptur und speziell für die Lokalisation des Ris-

ses findet ihre Würdigung im Rahmen der abschließenden Darstellung der Mechanik.

Daß es nicht nur einzelne nach rein mechanischen, physikalischen oder sonstigen Gesichtspunkten geordnete Momente sind, die eine traumatische Herzruptur erzeugen, ist verständlich. Es ist das Zusammenspiel von Faktoren, deren ausschlaggebender das Trauma ist. Häufig kommt es vor, daß das auslösende Trauma völlig übersehen wird und infolgedessen die Erscheinungen mißdeutet werden. Eine kurze Betrachtung der Veröffentlichungen über die traumatische Herzruptur bildet den Ausgangspunkt für die Erklärung des mitgeteilten Falles.

G. Fischer beschäftigt sich als Erster ausführlich mit den Verletzungen des Herzens. Aus einer großen Zahl von Herzwunden (452) hebt er 76 als Quetschungen und Rupturen hervor. Er erklärt die traumatische Herzruptur rein mechanisch. Das Herz wird zwischen zwei festen Gegenständen eingepreßt. Eine partiell aresistente Muskelstelle hält den Druck der nachschiebenden Blutsäule nicht aus, es tritt ein Riß im Herzmuskel auf. In dieses mechanische Geschehen bezieht Bernstein den Füllungsgrad der Herzhöhlen in den verschiedenen Aktionsphasen mit ein. Die Klappen und das Myokard haben während der Diastole, das Endokard in der zweiten Hälfte der Diastole und unmittelbar vor dem Übergang in die Systole ihren größten Spannungsgrad. Abhängig von diesen verschiedenen Füllungsgraden der Herzhöhlen und den dadurch bedingten Spannungsdifferenzen ist die Sprengwirkung bei Einwirken einer exogenen Gewalt, wie Luft betont. Er zieht die hydraulische Presse zum Vergleich heran. Der starke Druck auf das mit Flüssigkeit maximal gefüllte Herz von außen und damit eine Druckwirkung auf eine inkompressible Flüssigkeitssäule erzeugt eine außerordentlich starke hydrodynamische Sprengwirkung. Die anatomische Beschaffenheit der Herzmuskelfaserzüge ist nach physiologischen Beanspruchungsmomenten verschieden. Je hochgradiger die Füllung einer Herzhöhle im Moment der Gewalteinwirkung ist, desto größer ist die Spannung, dort tritt dann die Ruptur an einer besonders dünnen Stelle ein. Im prallen Füllungszustand wird die Ventrikelwand von innen nach außen vorgetrieben, und die in sich hoch gespannte Blutsäule hat ein Auslaufventil. Die Charakteristika

der einzelnen Rupturformen, der Quetschungs-, Zerrungs- und Berstungsruptur, werden von Revenstorf eingehend erörtert. Als Quetschungsruptur faßt er die Fälle auf, in denen Zerfetzung und Zermalmung der Muskulatur oder der Gefäßhäute mit Blutunterlaufungen und Zusammenhangstrennungen der Außen- und Innenwände des Herzens an einander entsprechenden Stellen und in gleicher Höhe einhergehen. Die Platzrupturen lassen sich durch ihren Sitz an Herzspitze, Ventrikelspitzen und den Anfangsteilen der großen Gefäße erkennen, wobei die Innenseite des Risses kleiner ist als die Öffnung nach außen. Die Zerrungsruptur hat ihren typischen Sitz an der Basis der Herzohren oder in der Wand der Vorhöfe parallel der Atrioventrikulargrenze. Ziemke weist darauf hin, daß es sich meist um Kombinationsformen handelt. Er stellte die drei Wirkungen Druck, Zug und Raumverengerung als Bestandteile des Ursachenkomplexes der Ruptur heraus. Neuerdings betont Schorre, daß die ausschließlich mechanischen Momente nicht allein ausschlaggebend für das Zustandekommen einer Herzruptur seien, sondern daß außer den ebenfalls maßgebenden Blutdrucks- und Blutverteilungsmomenten nervöse und innersekretorische Vorgänge nicht unterschätzt werden dürften.

Für den Charakter wie für den Ausgang der Ruptur des Herzens selbst ist die Ruptur des Herzbeutels von Wichtigkeit. Ziemke begründete bei der Erklärung eines Falles, der bei weit gröberen Auswirkungen an anderen Organen eine gewisse Ähnlichkeit mit dem eigenen beobachteten hat, den Einriß des Perikards an der linken Herzkante unmittelbar unterhalb des linken Herzohres damit, daß bei einem Ausweichversuch des Herzens nach rechts an seiner linksseitigen Suspensionsstelle ein maximaler Zug angesetzt habe, der bei der bedingten Elastizität des Herzbeutels zum Riß führte. Die gleiche Auffassung vertreten Jaffé und Sternberg; aus der Lage des Herzbeutelrisses ist die Richtung zu erkennen, in die das Herz durch die stumpfe Gewalteinwirkung gepreßt worden ist, da der Herzbeutel immer an der Stelle des Anschlags des Herzbeutels reißt. In jedem Falle ist die Erkennung des Miteinreißens des Herzbeutels wichtig, da von ihr abhängt, wie sich die unmittelbare Todesursache gestaltet, ob es zur Herztamponade oder zum intrathorakalen Verblutungstod kommt.

Der Anteil der einzelnen Herzhöhlen an dem Sitz der Ruptur ist von jeher besonders beachtet worden. Nach einer Statistik von Schuster saß die Ruptur unter 59 Fällen

20mal im rechten Vorhof,
17mal im linken Ventrikel,
12mal im linken Vorhof,
10mal im rechten Ventrikel,

insgesamt 30mal im rechten Herzen, 29mal im linken. Bright und Beck teilen Zahlen mit, die ebenfalls gleichmäßiges Betroffensein beider Herzhälften zeigen, im Vergleich der vier Herzhöhlen untereinander aber ein anderes Bild bieten. Unter 134 Fällen waren rupturiert

36mal der rechte Vorhof,
37mal der linke Ventrikel,
30mal der linke Vorhof,
31mal der rechte Ventrikel.

Die Schustersche Statistik gibt das seltene Rupturieren des rechten Ventrikels an. Das ist um so verwunderlicher, als man geneigt ist, am ehesten an dem dünnwandigen rechten Ventrikel einen locus minoris resistentiae zu vermuten und in seiner exponierten Lage in situ an der vorderen Thoraxwandung ein weiteres ungünstiges Moment zu erblicken. Aus der aus der zweiten Statistik ersichtlichen fast gleichmäßigen Beteiligung aller vier Herzhöhlen an der Lokalisation der Rupturen ist zu ersehen, daß ihr Entstehungsmechanismus wohl nicht nur von einem Moment allein abhängig gemacht werden darf, sondern daß es ratsam erscheint, zur Beurteilung sämtlicher Rupturfälle nach einheitlichen Gesichtspunkten den objektiven histologischen Untersuchungsbefund zum Ausgangspunkt zu machen. Der mitgeteilte eigene Fall erfüllt die Forderung genauer histologischer Untersuchung und kann dazu dienen, die Fragen der Mechanik und sonstiger mitwirkenden Faktoren zu beantworten.

Schon die Herzruptur im Anschluß an einen Fall aus geringer Höhe stellt eine Seltenheit dar. In 105 Fällen traumatischer Herzruptur fanden Bright und Beck nur einen einzigen, der durch Fall zustande gekommen war. G. Fischer führt aus der Zahl von

69 Rupturen 20 durch Fall aus der Höhe an, von denen wiederum aus geringer Höhe nur 7 gezählt wurden; dabei handelte es sich um Sturz von der Leiter, vom Wagen oder vom Pferd.

Die gefundenen pathologisch-anatomischen Verhältnisse geben eine Abrundung des Bildes in seiner klinischen und unfallmedizinischen Bedeutung und die Erklärung für das Zustandekommen der Ruptur. Der mit einer anfänglich geringen Geschwindigkeit fallende Körper trifft beim Sturz bei der Drehung plötzlich auf einen Widerstand, den Knopf am untersten Pfosten des Treppengeländers. Die Stelle des Körpers, die auf den Knopf aufschlug, ist mit der Region identisch, die bei der Sektion die gebrochenen Rippen aufwies, ohne daß es zu einer sichtbaren Veränderung der Haut gekommen war, das heißt im Bereich der linken 5. bis 8. Rippe wenige Zentimeter vom linken Sternalrand entfernt. Dieser Widerstand auf der Vorderseite und die vordere Fläche der Wirbelsäule bieten ein Widerlager für das im halbstarren Thorax fixierte Herz. Das Herz versucht nach rechts oben auszuweichen, trifft dabei auf die Wirbelsäule und oben an den obersten Teil des Manubrium sterni. Es wird zwischen zwei feste Medien gepreßt. Der Flüssigkeitsinhalt des Herzbeutels wird von der Aufschlagstelle ausweichen und nach oben hin verdrängt werden. In dem Augenblick, in dem als Folge des Aufpralls der Herzmuskel an die Wirbelsäule gedrückt wird, ist daher eine plötzliche Steigerung des Druckes auf die Herzbeutelflüssigkeit zu erwarten. Der Herzbeutel selbst kann nicht weiter ausweichen, da er selbst schon an die Wirbelsäule geraten ist. Die Inkompressibilität der Flüssigkeit wirkt sich für das Perikard ungünstig aus, seine dünne Wandung bietet nicht genug Gegendruck und reißt an der Stelle des Aufschlags des Herzens an der Wirbelsäule ein. Es entsteht ein Auslaufventil, das Blut fließt in die linke Thoraxhälfte ab.

Das Verhalten des Herzmuskels selbst bei dieser Lageverschiebung wird anschaulich, wenn man die Abbildungen zur Hand nimmt. Abb. 1 zeigt das Herz von vorn. Etwa zwei Zentimeter rechts von der Herzspitze befindet sich der Ort des primären Aufschlags in Form eines an der rechten Herzkante verlaufenden flächenhaften Hämatoms. Abb. 2 läßt deutlich darüber die Ruptur im rechten Ventrikel erkennen. Links oben ist die Rupturstelle des Perikards zu

sehen, wobei zu bemerken ist, daß es sich im Bild um den aufgeschlagenen Herzbeutel handelt, der wieder in seine ursprüngliche Lage — Bereich des linken Herzohrs — projiziert gedacht werden muß. Diese drei Stellen: die Aufschlagstelle an der rechten Herzkante, die Ruptur des rechten Ventrikels und die Ruptur des Herzbeutels stehen untereinander in folgender Beziehung: Die Aufschlagstelle an der rechten Herzkante ist mit der Rißstelle im Herzbeutel im Bereich des linken Herzohrs, der Aufschlagstelle an der Wirbelsäule, durch eine Gerade verbunden zu denken. Diese Gerade gibt die Richtung der einwirkenden Kraft an. Sie setzt die Rupturen am Herzbeutel und am Herzen selbst auf dem Wege des Hin- und Rückstoßes. Der Hinstoß beim Aufschlag trifft die rechte Herzkante, pflanzt sich weiter unter Verdrängung des Herzens nach oben und hinten gegen das Sternum und die Vorderseite der Wirbelsäule fort, sprengt dort den Herzbeutel und trifft beim Rückstoß auf den in der Diastole prall gefüllten rechten Ventrikel. Bei der Inkompressibilität der Blutsäule und der anatomischen Minderwertigkeit des Herzmuskels an einer Stelle des Ventrikels wird der Rückstoß nicht ausgehalten. Die hydrodynamische Sprengwirkung der komprimierten Blutsäule sucht einen Ausweg und findet ihn an der für sie günstigsten, das heißt funktionell schwächsten Stelle, die im Bereich der Krafteinwirkung liegt. Durch den Einriß wird die Spannung gelöst, das Blut kann ausströmen. Da auch der Herzbeutel gerissen ist, erfährt es auch von dieser Seite keinen Widerstand mehr. Abb. 3 stellt die Innenfläche des rechten Ventrikels mit der Ruptur dar. Die Kammerscheidewand ist abpräpariert. Aus der Form des Risses (s. Abb. 2) ist zu schließen, daß es sich primär um einen verhältnismäßig kleinen Riß gehandelt hat, der in der der Ruptur folgenden Systole dadurch erweitert wurde, daß sich das nachdrängende Blut in dies pathologische Auslaufventil hineinwühlte und so nach und nach zu einer mäßigen Erweiterung führte. Mit dem niedrigen physiologischen Druck des rechten Herzens floß das aus dem venösen System kommende Blut langsam aus. Die Infusion von 800 ccm Traubenzuckerlösung führte vorübergehend zu einer Druckerhöhung und Mengenvermehrung im venösen System, verhinderte einen frühzeitigen Leerlauf des rechten Herzens und erklärt somit, warum der Patient noch eine kurze Zeit leben konnte.

Eine Art Contrecoupwirkung führt bei dem Zusammentreffen der übrigen Momente, des besonderen Druckes, unter dem die inkompressible Blutsäule steht, der maximalen Füllung des rechten Ventrikels in der Diastole und des Vorhandenseins eines Locus minoris resistentiae zu einer kombinierten Ruptur von Herzbeutel und Herz. Um eine Allgemeingültigkeit dieser Erklärung für die Entstehungsart von Rupturen zu ermitteln, muß man erwägen, ob auch der gesunde Herzmuskel, der keinen ausgesprochenen Locus minoris resistentiae aufweist, in diese Form miteinzubeziehen ist. Wenn Luft sagt, bei der traumatischen Herzruptur seien die Herzmuskulatur gesund und die Veränderungen sekundär, so ist das ebenso einseitig wie die Ansicht, daß eine durch ein Trauma ausgelöste Ruptur nur bei primär verändertem Herzmuskel zustande käme. Die genaue histologische Untersuchung ergibt für jeden einzelnen Fall die Unterlagen für die Beurteilung dieser Frage. Bei der von Luft geäußerten Ansicht bleiben die Fälle unberücksichtigt, in denen Entzündungen und sonstige organische Prozesse am Herzen den Auswirkungsgrad des Traumas erheblich erhöhen. Die extremsten Fälle dieser Art, bei denen eine ganz minimale Kraft, sei es ein ganz geringes Trauma oder eine sonstwie bedingte Blutdrucksteigerung, zur Ruptur führt und eine große Bereitschaft zur Spontanruptur aufgrund weitgehender krankhafter Veränderungen besteht, hat Sauerbruch gesondert als pathologische Berstungsrupturen bezeichnet. Sie sitzen übrigens wie die Spontanruptur fast immer im linken Ventrikel und stellen Übergangsformen im Grenzgebiet zwischen spontaner und traumatischer Ruptur dar. Die andere Ansicht unterschätzt die mögliche Gewalt eines besonderen Traumas, wie etwa des bei Fliegerabstürzen entstehenden. Das Fasersystem eines völlig gesunden Herzmuskels besitzt einen Elastizitätsgrad, der einen größeren Druck auszugleichen und einen größeren Widerstand zu bieten vermag. Die hydrodynamische Sprengwirkung erfährt einen stärkeren Gegendruck, der schließlich auch einen gesunden Herzmuskel über sein Maximum hinaus belastet. In solchem Fall ist die Wirkung der unter hohem Druck stehenden Blutsäule besonders ausgiebig: Der primäre Einriß wird viel größer sein, im Bereich des gesunden Muskelsystems werden sich äußerst grobe Zerstörungen finden, sodaß der Tod in wenigen Augenblicken eintritt.

Die von Luft beschriebene und auf den gesunden Herzmuskel bezogene wachsige Entartung als Folge der Ruptur ließ sich in diesem mitgeteilten Fall nicht feststellen. Es fand sich dagegen ein geschädigter Herzmuskel, der außer Wucherung des subepikardialen Fettgewebes neben frischen Entzündungsstellen ältere Schwielenfelder aufweist (Abb. 4), die an der Rupturstelle sitzen. Es handelt sich dabei um rein bindegewebige Substitutionsprodukte ohne Hyalinisierung. Die entzündlichen Infiltrate (Abb. 5) haben sich um kleine Schwielenbezirke gelagert, sodaß sich das Bild einer mit Schwielenbildung einhergehenden Myokarditis bietet, deren Ätiologie in dem chronischen Alkoholgenuß des Patienten und vermutlich einer vorausgegangenen Infektionskrankheit gelegen ist. Auspressungen von Blutzellen aus rupturierten Gefäßen lassen sich wegen der Anordnung der Zellen und ihres Fehlens an anderen Stellen, an denen auch Gefäße gerissen sind, ausschließen.

Aus der gegebenen Darstellung und den Erklärungen geht hervor, daß das Trauma das wichtigste Moment innerhalb dieses Geschehens war und die Ruptur auslöste, daß aber auch eine Reihe anderer Faktoren an dem Zustandekommen der Ruptur mitwirkten. Daß es sich um ein stumpfes Trauma handelte, soll hier nur noch einmal erwähnt werden.

Ebenso wie der pathologisch-anatomische Befund variiert das klinische Bild der traumatischen Herzruptur durch stumpfe Gewalt. Ein Großteil der Fälle gelangt überhaupt nicht mehr in eine Klinik. Für die übrigen, die hier und da doch das Trauma eine Zeitlang überleben, kann die richtige Diagnosestellung lebensrettend sein, wenn sofortiges operatives Eingreifen eine Versorgung der Herzwunde herbeiführt. Daß die Prognose selbst in solchen Fällen wenig gut ist, geht aus der funktionellen Bedeutung und Dauerbeanspruchung des verletzten Organes hervor. Sie ist ferner davon abhängig, ob und in welchem Maße der Herzmuskel pathologisch verändert ist.

Es fragt sich, inwiefern in unserem Fall die Diagnose Herzruptur hätte gestellt werden können, welche Schritte zu unternehmen gewesen wären, um therapeutisch einzugreifen und welche Prognose quoad sanationem et ad vitam hätte gestellt werden müssen.

Schon in der zweiten Hälfte des vorigen Jahrhunderts machte G. Fischer darauf aufmerksam, daß die Feststellung von Narben in der Herzwand selbst die seit langen Zeiten bestehende Ansicht der absoluten Tödlichkeit der Herzverletzungen und der Unmöglichkeit ihrer Heilung nach und nach zum Verschwinden brachte. Und wenig später wies Ziemke darauf hin, daß der Verletzte selbst bei einer anscheinend unmittelbar tödlichen Herzwunde die Verletzung noch eine kurze Spanne Zeit zu überleben und komplizierte Handlungen auszuführen imstande ist. Die verschiedentlich vorgenommenen Untersuchungen der Myokardnarben sowie experimentelle Untersuchungen über Herzwunden und Narbenbildung ergaben, daß Herzwunden durchaus ausheilen können. Es kommt zu einer bindegewebigen Narbe, die erst nach Ablauf von Monaten eine anatomisch genügende Narbenfestigkeit aufweist. Die seinerzeit aufgeworfene Frage, ob die Herzmuskulatur regenieren könne, wurde auf Grund verschiedener Arbeiten (M. u. E. Hesse, Urbach, Klose) dahingehend entschieden, daß es kein wahres Regenerat des Myokards gibt.

Als Rehn 1896 den ersten geheilten Fall von Herznaht entließ, erfuhr die Herzchirurgie sehr bald einen bedeutenden Aufschwung. Und schon zehn Jahre später konnte Rehn 124 Fälle von Herznaht, von denen 40% geheilt wurden, zusammenstellen. Mit der weiteren Entwiyklung der chirurgischen Technik stiegen die Zahlen der Herzoperationen an, sodaß bis 1926 etwa 600 Fälle von Herznaht mitgeteilt worden sind. Die Mortalität belief sich in diesen Fällen nach Jarotzkij auf 44% gegenüber genau der doppelten Prozentzahl bei konservativer Behandlung.

In all diesen Fällen deuteten die Symptome der verschiedensten Art auf das Vorliegen einer Herzverletzung hin, ausschlaggebend war aber letzten Endes stets die Tatsache, daß eine Perforation des Thorax in Richtung auf das Herz zu stattgefunden hatte. In unserem Fall aber sowie in den anderen bekanntgewordenen Fällen von traumatischer Herzruptur durch stumpfe Gewalt fehlte dieser wesentliche Hinweis, der die Diagnose weitgehend sichert. Es lagen in unserem Fall nur Rippenfrakturen vor, die weder als Beweis noch als Gegenbeweis verwertbar sind. Daß sie nicht immer bei der traumatischen Ruptur vorzukommen brauchen, ist häufig festgestellt

worden. So fanden Bright und Beck bei einer unter Berücksichtigung des amerikanischen Schrifttums zusammengestellten Reihe von 152 Fällen traumatischer Herzruptur durch stumpfe Gewalt nur in wenig mehr als einem Drittel der Fälle Rippen- oder Sternumbrüche beschrieben, in über der Hälfte der Fälle wurde entweder ausdrücklich betont, daß keine Veränderung des Thorax im Sinne einer Fraktur vorgelegen hatte, oder aber es war überhaupt nichts von einer derartigen Veränderung erwähnt worden, sodaß wohl angenommen werden darf, daß in der Tat keine Fraktur bestand. Darin liegt die Bestätigung, daß das Herz durch Kompressions- oder Kontusionskräfte zur Ruptur gebracht werden kann, ohne daß irgendwelche Veränderungen des Thorax beobachtet werden, ja in einzelnen Fällen findet sich auf der Haut kaum ein Anhaltspunkt für die Einwirkung eines Traumas. Ferner fiel in unserem Fall die noch verhältnismäßig leicht zu diagnostizierende Herztamponade weg, deren wichtigste erkennbare äußere Zeichen Stauung der venae jugularis externae, leise und gedämpfte Herzgeräusche, geringer Blutdruck und kleiner Puls sind. Die Häufigkeit der Tamponade, also der Ruptur des Herzens ohne Verletzung des Perikards, ist mit genau 50% (76 von 152 Fällen) von Bright und Beck verzeichnet worden. Dieselbe Feststellung traf zuvor auch Urbach, der angab, daß in der Hälfte der Fälle das Perikard unverletzt ist.

Ein für die Herzverletzung charakteristisches Symptom gibt es bisher nicht, maßgebend ist stets nur die Summe von mehr oder weniger vielen Einzelerscheinungen, die mit einer gewissen Wahrscheinlichkeit auf eine Herzverletzung hindeuten. Die genaue Abgrenzung gegenüber den Lungenverletzungen ist nicht häufig möglich; es wäre nur zu erwähnen, daß das Bild des Shocks bei letzteren mehr im Vordergrund steht und der Puls nicht so schlecht wie bei den Herzverletzungen ist. In all diesen Fällen ist es angezeigt, so bald wie irgend möglich eine Durchleuchtung vorzunehmen, die über Hämothorax und etwaiges Hämoperikard Aufschluß gibt. Typisch für das Letztere ist das Verstrichensein des Herz-Zwerchfellwinkels vor allem rechts und das Fehlen pulsatorischer Bewegungen des Herzschattens. Bei einer Ruptur des Herzbeutels wie in unserem Fall kommt es naturgemäß gar nicht erst zum Hämoperikard, sondern man hätte mit Hilfe der Durchleuchtung den Hämo-

thorax, der physikalisch diagnostiziert war, und seine Ausdehnung beziehungsweise sein Anwachsen feststellen können. Ob aber eine Verletzung des Herzens bei einer derartigen Ruptur des Perikards hätte beobachtet werden können, ist nicht zu entscheiden. Selbst wenn das Herz eine anormale Funktionsart vor dem Röntgenschirm gezeigt hätte, so wäre die im Augenblick der Einlieferung schon vorhandene Ausdehnung des Hämothorax und der daraus resultierende Mangel an Blut, das dem rechten Herzen hätte zu geführt werden müssen, die näherliegende Erklärung gewesen. Es ist in diesem Zusammenhang daran zu denken, daß bei Herzverletzungen der Hämothorax schneller ansteigt als bei Verletzungen der Lunge. Der Wert dieser Angaben ist in der Praxis nur ein bedingter, denn bei der Mannigfaltigkeit der auf den Thorax einwirkenden Gewalten und bei den gröberen, schwereren Verletzungen sind die Symptome dieser Art sowohl bei der einen wie bei der anderen Organverletzung vorhanden. Im Vordergrund steht die Methode der Röntgendurchleuchtung und der Röntgenaufnahme als ein Mittel, das dem Kranken keine Beschwerden bereitet und weitgehend Aufschluß über die intrathorakalen Verhältnisse geben kann sowie im Einzelfall hier und da Anhaltspunkte für das Vorliegen einer Herzverletzung zu bieten vermag.

Da in manchen Fällen die gestellte Diagnose gleichbedeutend ist mit dem Einsetzen einer aktiven chirurgischen Therapie und die perkutorischen und auskultatorischen sowie die röntgenologischen Methoden nicht zur absoluten Klärung führen, gingen in neuerer Zeit mehrere Darlegungen dahin, in jedem Fall von Thoraxverletzung, in dem die Möglichkeit einer Herzverletzung angenommen werden kann, operativ einzugreifen. Auch wenn der Zustand aussichtslos erscheint, soll operiert werden, da einzig die Operation in vielen Fällen lebensrettend wirken kann (Kiszty). Diese Ansicht bedarf einer gewissen Einschränkung, denn die Bedeutung einer Thorakotomie darf besonders bei einem schon schwer geschädigten Menschen nicht unterschätzt werden und ist mit der Probelaparatomie nicht zu vergleichen.

Zusammenfassend ist festzustellen: Da die Diagnose einer Herzverletzung an sich schon ihre Schwierigkeiten hat, ist es verständlich, daß speziell die traumatische Ruptur des Herzens durch stumpfe

Gewalt wegen ihrer Seltenheit — unter 693 Fällen von plötzlichem Tod fand Wroblewski 4 Fälle von traumatischer Herzruptur — und wegen des häufig mitgeteilten völligen Fehlens irgendwelcher markanten Spuren am Thorax nicht so zeitig als solche erkannt wird, daß man operativ bisher je eingegriffen hätte. In Fällen dagegen, in denen der knöcherne Thorax eine Fraktur des Sternums oder der Rippen aufweist, liegt es schon näher, eine Mitverletzung des Herzens zu vermuten. Aber auch in diesen Fällen steht das Herz nicht so sehr im Vordergrund der Betrachtung, sondern man wird allgemein eher dazu neigen, eine Anspießung der Pleura und Lungenverletzungen zu vermuten, besonders wenn man bedenkt, daß auch einmal ein Pneumothorax entstehen kann. Dann fallen die Verdrängung des Herzens und andere intrathorakle Veränderungen ins Gewicht. Wenn eine Probepunktion den Beweis erbringt, daß ein Hämothorax vorliegt, wird man in den meisten Fällen seine Vermutung bestätigt glauben. Giercke äußerte sich dahingehend, daß Blutungen aus anderen Organen eine vielleicht als einziges klinisches Symptom der Herzverletzung auftretende Herzschwäche scheinbar völlig erklären können und so dem Chirurgen die Indikationsstellung für einen Eingriff am Herzen sehr erschweren. Daher war es in den Fällen, die das Trauma noch einige Zeit überlebten und die zeitlich genommen zur Operation hätten kommen können, so, daß erst, als der Zustand äußerst bedrohlich wurde und der Kranke ganz plötzlich ad exitum kam, es nahe lag, eine Herzverletzung für den raschen Verfall verantwortlich zu machen.

Aus unserem Fall ergibt sich folgendes: Die Herzruptur fand im Augenblick des Auftreffens der stumpfen Gewalt statt. Der Kranke lebte noch fast volle zwei Stunden. Bis zu seiner Einlieferung in die Klinik war schon geraume Zeit vergangen. Der Tod trat ein, ehe man die Diagnose auf eine Herzruptur gestellt hatte. Ein von vornherein auf das Herz gerichtetes operatives Eingreifen entfiel somit. Auf Grund dieses Falles läßt sich aber die Forderung erheben, daß Kranke, die ein Trauma des Thorax erlitten haben und den Weg in eine Klinik finden, in nächster Nähe des Operationssaales zu halten sind. Diese Maßnahme ist um so wichtiger, als nicht nur Rupturen im Augenblick der Einwirkung des Traumas entstanden sind, sondern auch solche beobachtet wurden, bei denen das

Trauma eine schwere Schädigung des Myokards hervorrief und somit den Boden für die Ruptur bereitete. Eine geringe Anstrengung, die man dem Herzen zumutet, kann die Katastrophe herbeiführen. Andererseits besteht die Möglichkeit, daß bei sofortiger absoluter Ruhestellung des Kranken eine kleine Einrißstelle sich durch ein Gerinnsel verstopft. Das Befinden des Kranken bessert sich, er fühlt sich durchaus wohl. Er macht den Versuch, sich im Bett aufzurichten und sinkt zurück unter Erscheinungen, die an das Bild der Lungenembolie erinnern. Nach wenigen Minuten ist er tot. Einen derartigen Fall hat Sauerbruch beobachtet. In solchen Fällen liegt nicht nur die Vermutung einer Embolie nahe, auch das Eingreifen entspricht in gewisser Weise dem bei der Lungenembolie geübten. Jeden Augenblick muß man bereit sein, die Operation auszuführen. Über ihren Erfolg läßt sich allerdings nichts sagen, denn bisher gibt es keinen Fall von traumatischer Herzruptur durch stumpfe Gewalt, der so zeitig diagnostiziert worden wäre, daß man hätte eingreifen können. Immerhin ist die Wahrscheinlichkeit, daß der eine oder der andere Fall zur Heilung gebracht werden kann, zu bejahen. In unserem Fall hätte eine Herznaht vermutlich wenig genützt, da an der Rupturstelle das Myokard äußerst dünn und pathologisch verändert war; die Prognose war infaust. Jede Belastung hätte sicher ein Ausreißen der Naht und den Exitus gebracht.

Über den Erfolg, den man bei einer Ruptur mit der Herznaht erzielen kann, läßt sich bisher nichts sagen. Es ist für die Beurteilung wichtig zu bedenken, daß es sich um Wundränder handelt, die scharf gezackt sind und sich nicht ohne weiteres adaptieren lassen. Unter anderen geben Bright und Beck an, man solle auf die Rupturstelle Perikardstücke oder -lappen aufsetzen und somit den Weg der Natur nachgehen; sie fanden nach Experimenten an Hunden an den Kontusionsstellen häufig Verwachsungen des Herzbeutels mit dem Herzen.

Es ist damit zu rechnen, daß nur derjenige zur Operation gelangt, der zufällig in der Nähe einer Klinik oder vor der Tür eines erfahrenen Chirurgen verunglückt und binnen kürzester Zeit versorgt werden kann. Die für die Diagnosestellung angegebenen Methoden müssen in rascher Folge angewandt werden. Ihre Auswertung bleibt

dem Einzelnen überlassen; von seiner persönlichen Entscheidung hängt es ab, ob er unter vielleicht völlig aussichtslos erscheinenden Verhältnissen sich zum operativen Eingriff entschließt oder durch absolute Ruhigstellung — soweit das beim Herzen überhaupt möglich ist— zu helfen sucht. Ist aber auch nur der schwach begründete Verdacht vorhanden, daß es sich um eine Herzruptur handelt, so sollte man nicht zögern und den vielleicht lebensrettenden Eingriff wagen. Die Prognose ist in jedem Fall wenig günstig zu nennen. Allein ein Fall in der Praxis kann einmal lehren, wie sich in Wirklichkeit eine durch Herznaht versorgte Ruptur verhält, ob und wie seine Heilung sich vollzieht und ob und wie dabei die Funktion des Herzens sich verändert.

Zusammenfassung:

Ein Fall von traumatischer Herzruptur durch stumpfe Gewalt gelangte in der Chirurgischen Klinik zur Beobachtung und im Pathologischen Institut zur Sektion. An Hand des pathologisch-anatomischen Befundes und des klinischen Bildes werden die für das Zustandekommen der Ruptur verantwortlichen Faktoren — eine Art Contrecoupwirkung, der auf der inkompressiblen Blutsäule lastende besondere Druck, die maximale Füllung des rechten Ventrikels in der Diastole und das Vorhandensein eines Locus minoris resistentiae — angeführt, bisherige Mitteilungen über Mechanik und Histologie dieses Geschehens zum Vergleich herangezogen und zur Diagnostik und Therapie Stellung genommen.

Literaturverzeichnis.

Baikovskij, Ref. Zorg. Chir. Bd. 33, S. 104.
Beck, Ref. Zorg. Chir. Bd. 36, S. 193.
Beckhaus, MMW. 1910 Nr. 42, S. 2177.
Bergmann, H., Inaug.Diss. 1930 Heidelberg.
Bernstein, Viertelj.schr. f. ger. Med. 1919, 3. F., Bd. 58, S. 74.
Bigger u. Porter, Ref. Zorg. Chir. Bd. 66, S. 743.
Borchard u. Schmieden, Lehrbuch der Kriegschirurgie 1917, S. 660.
Bright u. Beck, Amer. Heart J. 10, 239—321, 1935.
Dshanelidse, Ref. Zorg. Chir. Bd. 31, S. 745.
Ebbinghaus, Dtsch. Zeitschr. f. Chir. Bd. 66/1902, 176 ff.
Fischer, G., Archiv. f. klin. Chir. Bd. 9, 1868, S. 571 ff.
Geill, Chr., Viertelj.schr. f. ger. Med. 3. F., Bd. 19, S. 46 1899 3. F., Bd. 18, S. 205.
Giercke, H. W., Veröffentl. a. d. Gebiete der Kriegs- u. Konstitutionspath. Bd. II, H. 1, Kap. V, S. 16 ff.
Gross, zitert bei Ziemke.
Hallermann, W., Ref. Zorg. Chir. Bd. 71, S. 524.
Hesse, E., Ref. Zorg. Chir. Bd. 13, S. 186.
Hesse, M. u. E., Ref. Zorg. Chir. Bd. 33, S. 104.
Hoche, O., Ref. Zorg. Chir. Bd. 47, S. 79.
v. Hofmann, Lehrbuch der ger. Med. 1927.
Jaffé u. Sternberg, Viertelj.schr. f. ger. Med. 1919, 3. F., Bd. 58, S. 74.
Jarotzkij, Ref. Zorg. Chir. Bd. 37, S. 821,
Kehl, MMW. 1917/1123.
Kiszty, Ref. Zorg. Chir. Bd. 52, S. 697.
Kleberger, zitiert bei Roth.
Klose, Ref. Zorg. Chir. Bd. 12, S. 159.
Krehl, zitiert bei Ziemke.
Külbs, Mitt. Grenzgeb. 1909, S. 679.
Luft, G., Inaug.Diss. Gießen 1903.
Nather u. Urban, Ref. Zorg. Chir. Bd. 40, S. 138.
O' Neill, Ref. Zorg. Chir. Bd. 5, S. 168.
Revenstorf, Mitt. Grenzgeb. Bd. 11, 1903, IV. Heft, XXVI, S. 603 ff.
Roth, H., Virchows Archiv 233/S. 309.
Sauerbruch, Chirurgie der Brustorgane Bd. II, S. 217 ff.
Schöppler, D. milit. ärztl. Zeitschr. H. 15 u. 16, August 1915.
Schorre, E., Zeitschr. f. Kreislaufforschg., 27. Jhrg., H. 17, 1935.
Schuster, Zeitschr. f. Heilkunde Bd. 1, 1880, S. 471.
Stern, R., Ref. Zorg. Chir. Bd. 60, S. 119.
Urbach, Beitr. z. ger. Med. 1922, Bd. 4, S. 105.
Winkler, zitiert bei Ziemke.
Wroblewski, Ref. Zorg. Chir. Bd. 5, S. 125.
Ziemke, Mitt. Grenzgeb. Bd. 35, 1908, 3. F., I. Suppl. H.

Abb. 1.
Gesamtübersicht: Anschlagstelle, Rupturstelle im Herzmuskel und Herzbeutelriß.

Abb. 2.
Rupturstelle im Herzmuskel — von außen.



Abb. 3.
Rupturstelle im Herzmuskel —
Ansicht von innen nach Abtrennung der Kammerscheidewand.

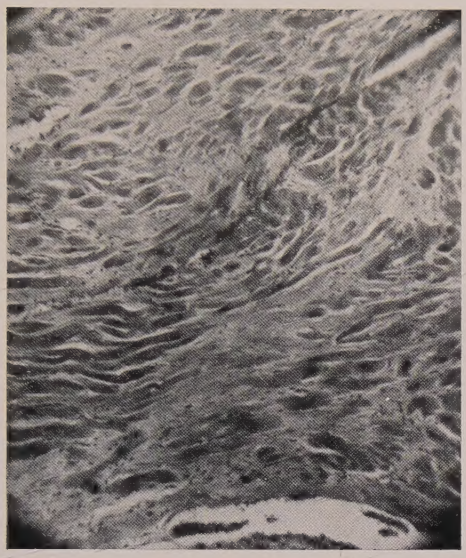

Abb. 4.
Schwielenfeld im Bereich der Rupturstelle (mikroskop.)



Abb. 5.
Entzündliches inter stitielles Infiltrat.

Lebenslauf.

Am 18. März 1913 wurde ich als Sohn des Studienrats Fritz Kühne und seiner Ehefrau Hulda, geb. Freisleben zu Wriezen (Oder) geboren.

Nach Besuch der Vorschule trat ich Ostern 1922 in die Sexta des Reform-Realprogymnasiums zu Wriezen ein, um nach sechsjährigem Besuch in die Obersekunda des Staatlichen Reform-Realgymnasiums zu Bad Freienwalde (Oder) überzugehen. Am 12./13. März 1931 legte ich dort die Reifeprüfung ab.

Nach vorklinischen Studien in Halle (Saale) und Rostock, wo ich die ärztliche Vorprüfung bestand, besuchte ich in den klinischen Semestern die Universitäten Halle (Saale), Berlin und Heidelberg.

In Heidelberg unterzog ich mich dem Staatsexamen, das ich im November 1936 beendete.

Herrn Oberarzt Dozent Dr. habil. Stör für die Überlassung des Themas meinen Dank auszusprechen, ist mir eine besonders angenehme Pflicht.